


**POHYBOVÝ APARÁT 1 (POH1)
&
BIOLOGICKÁ ANTROPOLOGIE
PRO ARCHEOLOGY
(ANT1)**

Základní terminologie

Mgr. Lukáš Friedl, M.A.
lukas.friedl@gmail.com

Základní anatomická poloha těla

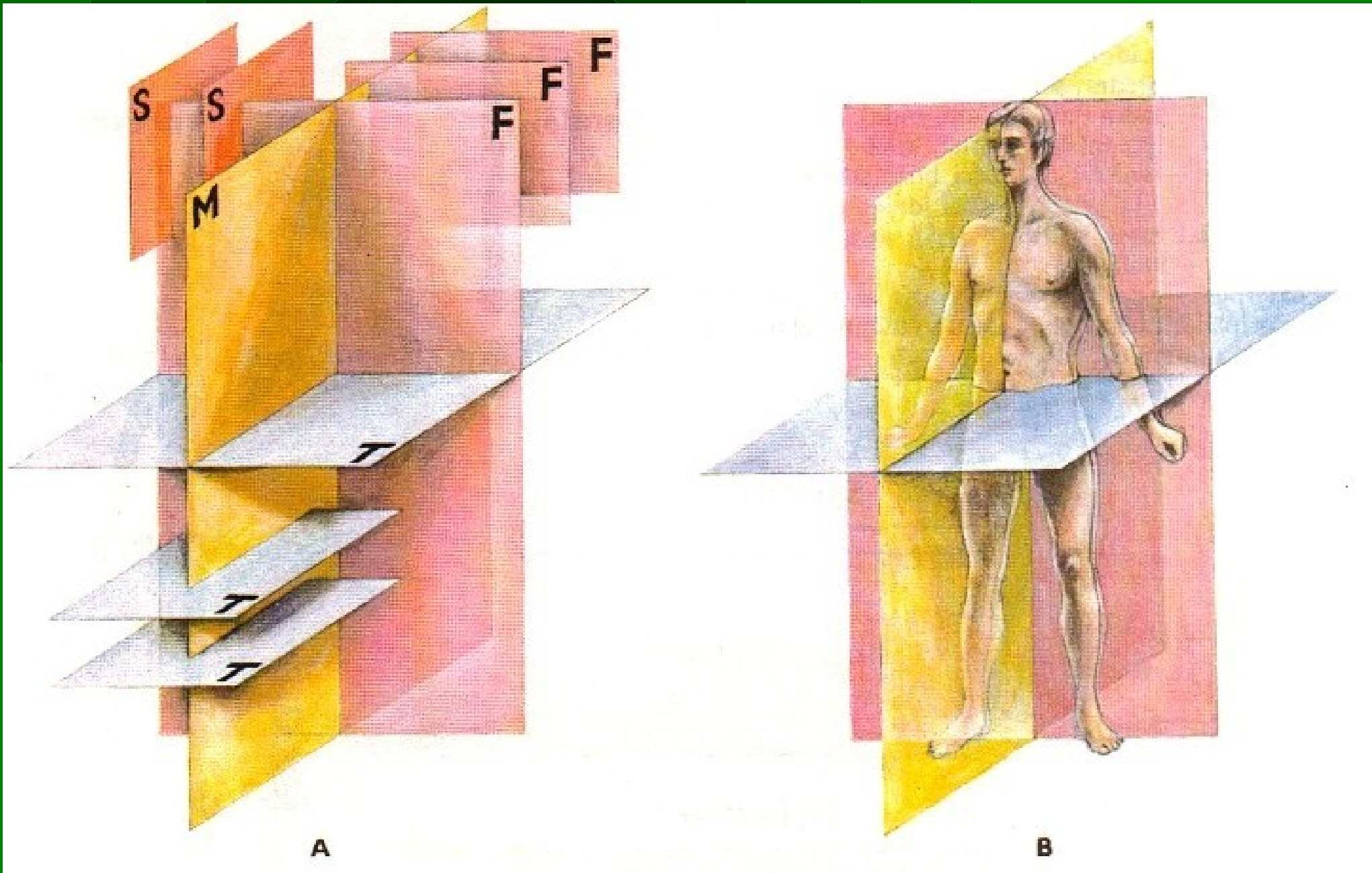
- vzpřímený stoj s horními končetinami visícími volně podle těla a dlaněmi obrácenými dopředu (supinace)



Označení rovin těla

- 1) rovina **medianní (midsagitální)**
 - rovina svislá jdoucí zpředu dozadu a dělící stojící tělo na dvě symetrické poloviny
 - je jen jedna
- 2) roviny **sagitální**
 - všechny další předozadní roviny rovnoběžné s rovinou mediánní
- 3) roviny **frontální**
 - svislé, rovnoběžné s čelem (frons=čelo), kolmé na sagitální roviny
- 4) roviny **transversální**
 - horizontální, probíhající tělem napříč, kolmé na všechny předcházející roviny

Označení rovin těla



Označení směrů

1) na trupu

- *superior*
- *inferior*
- *cranialis*
- *caudalis*

horní
dolní
směrem k hlavě
směrem k dolnímu konci těla
(*cauda*=ocas)

- *anterior*
- *posterior*
- *ventralis*
- *dorsalis*
- *medialis*

přední
zadní
přední (*venter*=břicho)
zadní (*dorsum*=záda)
vnitřní, ležící blíže medianní
rovině

- *lateralis*

zevní, vnější, dále od med.
roviny (*latus*=bok)

Označení směrů

- | | |
|------------------------|-----------|
| - <i>internus</i> | vnitřní |
| - <i>externus</i> | zevní |
| - <i>dexter</i> | pravý |
| - <i>sinister</i> | levý |
| - <i>superficialis</i> | povrchový |
| - <i>profundus</i> | hluboký |

2) na končetinách

- | | |
|---------------------|---|
| - <i>proximalis</i> | bližší k trupu |
| - <i>distalis</i> | vzdálenější od trupu |
| - <i>superior</i> | horní (<i>syn.</i> k <i>proximalis</i>) |
| - <i>inferior</i> | dolní (<i>syn.</i> k <i>distalis</i>) |
| - <i>anterior</i> | přední |
| - <i>posterior</i> | zadní |
| - <i>medialis</i> | vnitřní |
| - <i>lateralis</i> | zevní, vnější |

Označení směrů

2a) na předloktí a ruce

- ulnaris vnitřní, bližší ke kosti loketní, ulně
- radialis zevní, bližší ke kost vřetení, radiu
- palmaris dlaňový, směrem do dlaně (palma=dlaň)
- dorsalis hřbetní, směrem do hřbetu ruky nebo chodidla

Označení směrů

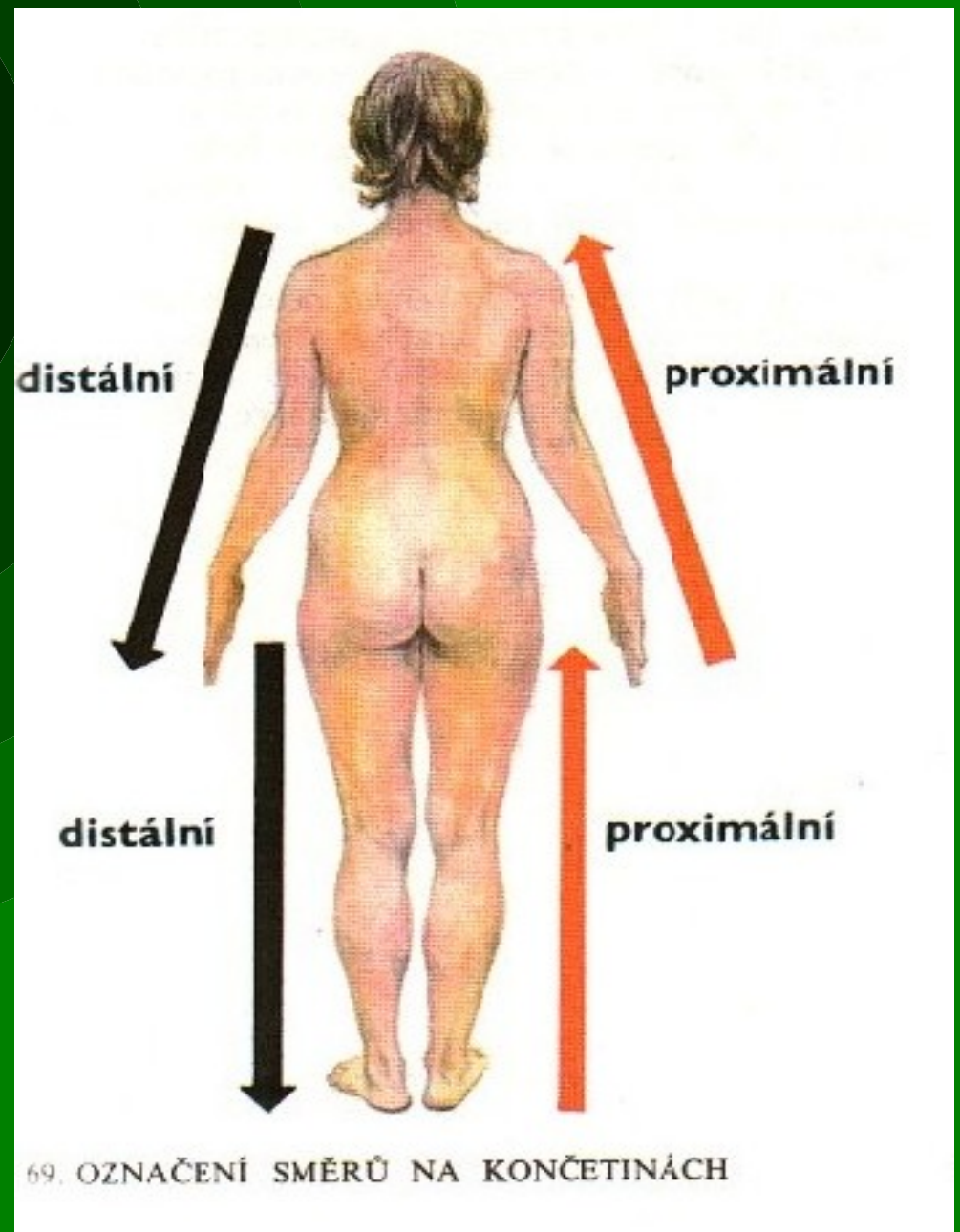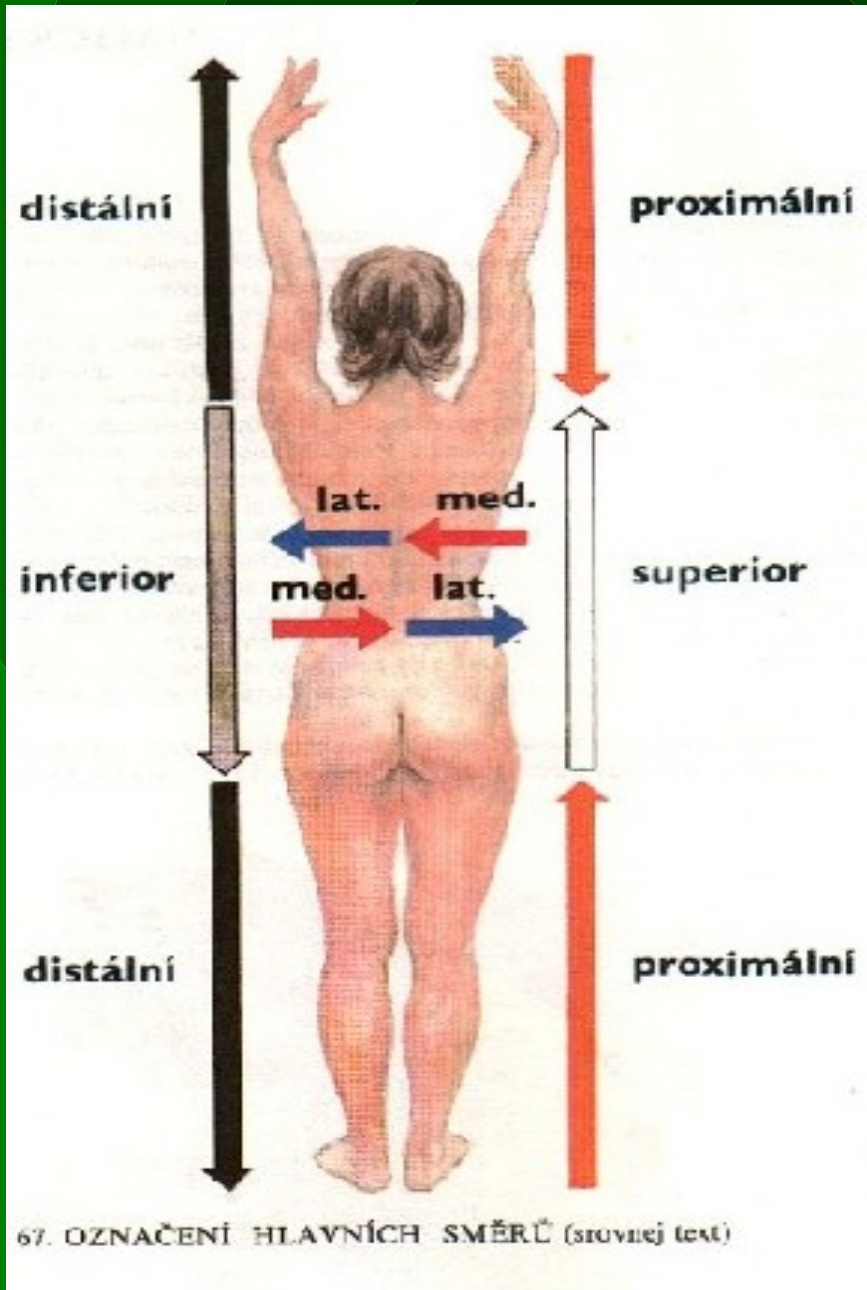
2b) na bércei a noze

- *tibialis* vnitřní, bližší ke kosti holenní, tibiai
- *fibularis* zevní, bližší ke kosti lýtkové, fibule
- *plantaris* ploskový, směren do chodidla nohy (*planta*=chodidlo)
- *dorsalis* hřbetní, směrem do hřbetu nohy

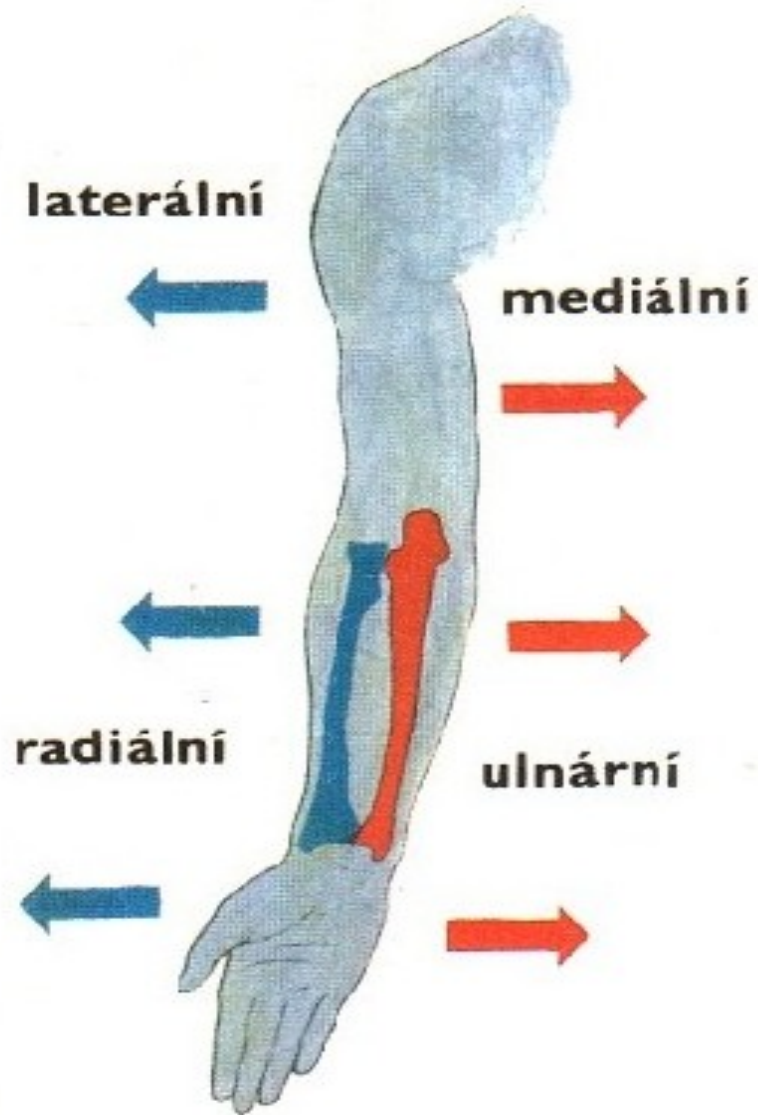
3) termíny pro trivalentní vztahy

- *medius* prostřední (př. *sup.-medius-inf.*)
- *intermedius* prostřední (př. *med.-intermedius-lat.*)

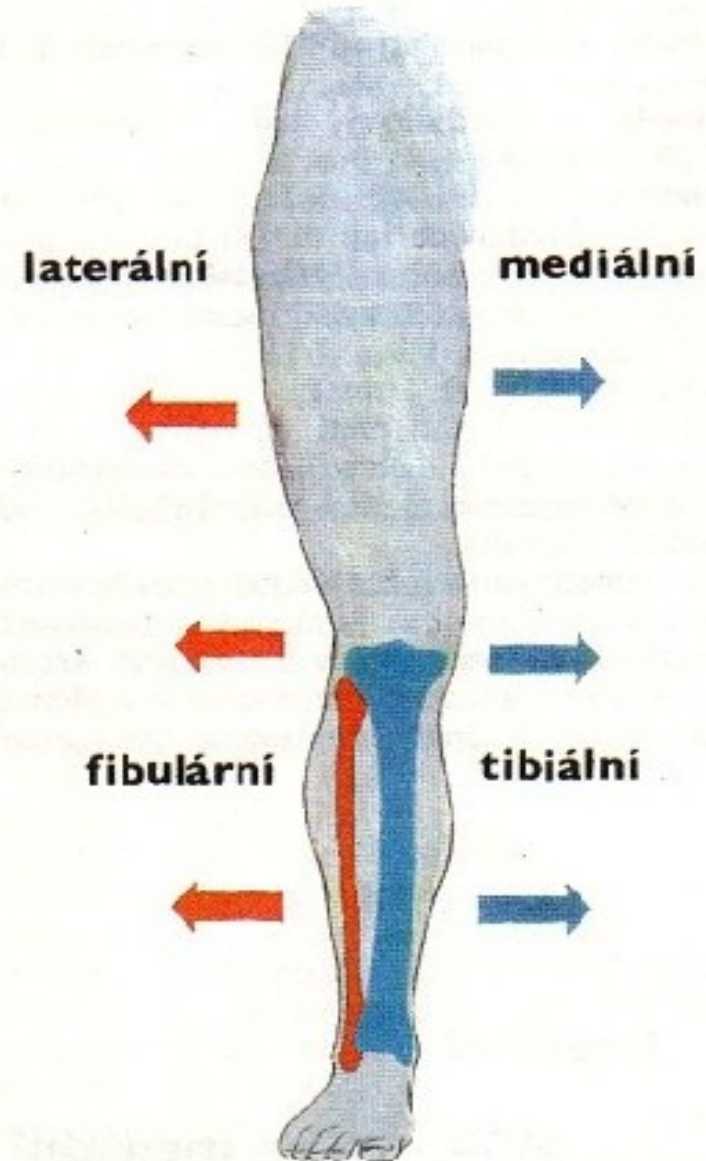
Označení směrů



Označení směrů



70. OZNAČENÍ SMĚRŮ NA HORNÍ KONČETINĚ



71. OZNAČENÍ SMĚRŮ NA DOLNÍ KONČETINĚ

Označení částí těla

- <i>caput</i>	hlava	- <i>collum</i>	krk
- <i>brachium</i>	paže	- <i>cubitus</i>	loket
- <i>antebrachium</i>	předloktí	- <i>manus</i>	ruka
- <i>axilla</i>	podpaží	- <i>thorax</i>	hrudník
- <i>abdomen</i>	břicho	- <i>inguen</i>	tříslo
- <i>femur</i>	stehno	- <i>genu</i>	koleno
- <i>crus</i>	bérec	- <i>pes</i>	noha
- <i>nucha</i>	šíje	- <i>dorsum</i>	záda
- <i>lumbus</i>	bedro	- <i>clunis</i>	hýždě
- <i>sura</i>	lýtko		

Označení pohybů na trupu a končetinách

- flexe
- extenze
- addukce
- abdukce
- rotace
- cirkumdukce
- pronace
- supinace

ohnutí
natažení
přitažení
odtažení
rotace, točení kolem osy
kroužení
otočení ruky dlaní vzad
otočení ruky dlaní vpřed

Nejčastěji používané zkratky v literatuře

sg.

pl.

- <i>a.</i>	<i>arteria</i>	- <i>aa.</i>	<i>arteriae</i>
- <i>v.</i>	<i>vena</i>	- <i>vv.</i>	<i>venae</i>
- <i>n.</i>	<i>nervus</i>	- <i>nn.</i>	<i>nervi</i>
- <i>lig.</i>	<i>ligamentum</i>	- <i>ligg.</i>	<i>ligamenta</i>
- <i>m.</i>	<i>musculus</i>	- <i>mm.</i>	<i>musculi</i>
- <i>proc.</i>	<i>processus</i>	- <i>procc.</i>	<i>processus</i>
- <i>r.</i>	<i>ramus</i>	- <i>rr.</i>	<i>rami</i>
- <i>dx.</i>	<i>dexter,-a,-um</i>	- <i>dx.</i>	<i>dextri,-ae,-a</i>
- <i>sin.</i>	<i>sinister,-a,-um</i>	- <i>sin.</i>	<i>sinistri,-ae,-a</i>